

## Le léiomyosarcome gingival primitif: à propos d'un cas

AF. Habimana\*<sup>a</sup> (Dr), O. Hamidi\*<sup>a</sup> (Dr), O. Boukhrouf\*<sup>a</sup> (Dr), WJJ. Bahizi\*<sup>a</sup> (Dr), M. Boulaadas<sup>a</sup> (Pr)  
<sup>a</sup> Faculté de Médecine et Pharmacie Mohamed V de Rabat, Rabat, MAROC  
\*bricosn1@gmail.com

### Introduction

Le léiomyosarcome est une tumeur maligne du muscle lisse fréquente dans l'utérus et le tractus gastro-intestinal. Cependant, il peut exister dans la cavité buccale où il est une lésion extrêmement rare vu la rareté de musculature lisse à ce niveau.

Nous rapportons ici le cas d'un patient présentant une localisation gingivale mandibulaire.

### Observation

Il s'agit d'un patient âgé de 41 ans adressé de la faculté de médecine dentaire pour tuméfaction gingivo mandibulaire évoluant depuis une année avec notion de chirurgie une année auparavant d'un léiomyome regard de la 33.

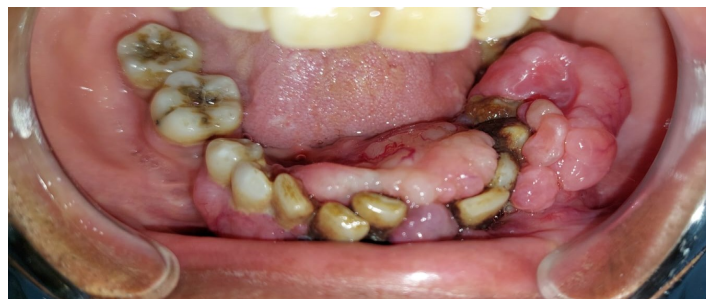L'examen clinique retrouvait une masse bourgeonnante étendue de 37 à 44 légèrement douloureuse, non saignante au contact avec mobilité du complexe incisivo-canine en regard et une hypoesthésie labiomentonnière gauche. Une biopsie a posé le diagnostic de léiomyosarcome.

Une exploration à la recherche de métastase ou de tumeur primitive autre que gingivale a été négative.

Le traitement a été chirurgical avec exérèse large, extraction dentaire et fraisage de l'os en regard.

Le patient a été par la suite adressé en oncologie pour éventuelle radio chimiothérapie adjuvante.

À 2 mois post opératoire aucune récurrence précoce n'a été enregistrée.



Aspect pré-opératoire

### Discussion

La survenue de léiomyosarcome en intra-orale est très rare. Cette rareté ayant été corrélée à la rareté des structures musculaires lisses dans cet emplacement, par rapport à leur abondance dans d'autres sites tels que l'abdomen.

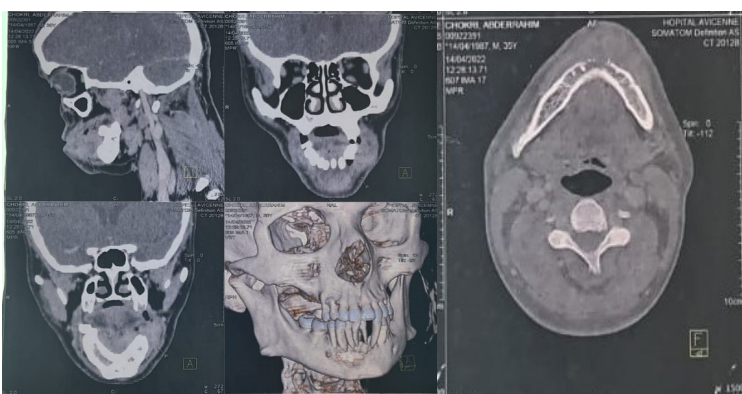
Dans les structures pauvres en musculature lisse, telle que la gencive, une origine vasculaire (media des parois vasculaires) a été évoquée

Le diagnostic en est histologique sa clinique étant peu ou pas spécifique.

La recherche de métastase surtout pulmonaire mais aussi de tumeur primitive abdomino-pelvienne autre que la localisation cervico-faciale est indispensable conditionnant le pronostic et la prise en charge; qui est chirurgicale avec exérèse large parfois associée à une radio-chimiothérapie.

### Conclusion

Le léiomyosarcome est une tumeur des muscles lisse. Toute activité mitotique dans une tumeur du muscle lisse devrait être considéré comme révélateur d'une tumeur maligne potentielle. Le traitement chirurgical large demeure le seul garant d'un succès thérapeutique.



Aspect scanographique avec lyse de la corticale externe en région symphysaire

### Bibliographie

1. Antonescu C R, Blay J-Y et. al - WHO Classification of Soft Tissue and Bone Tumours. 5th Edition. International Agency for Research on Cancer (IARC) 2020
2. « Primary gingival leiomyosarcoma A clinicopathological study of 1 case with prolonged survival » Lorenzo Lo Muzio, Gianfranco Favia, Gianpietro Farronato, Adriano Piattelli and Eugenio Maiorano *J Clin Periodontol* 2002; 29: 182-187
3. « Leiomyosarcoma of Gingiva: Report of a Case and Review of the Literature » CHIU-KWAN POON, DDS, PO-CHEUNG KWAN, DDS, NIEN-TEH YIN, DDS, ANDSHOU-YEE CHAO, DDS *Journal of Oral Maxillo-facial Surgery* 45:886-892. 1987