

## Lambeau Pédiculé Fascio-Temporo-parietal (L FTP).

A. Bourihane\*<sup>o</sup> (Dr), M. Chergui<sup>o</sup> (Dr), M. Habi<sup>o</sup> (Dr)

### Introduction :

Le lambeau pédiculé fascio-temporo-pariétal (L FTP) est vascularisé par l'artère et la veine temporales, il a de multiples indications.

### Matériels et méthodes :

Nous avons 40 patients ayant bénéficié d'une reconstruction par ce lambeau

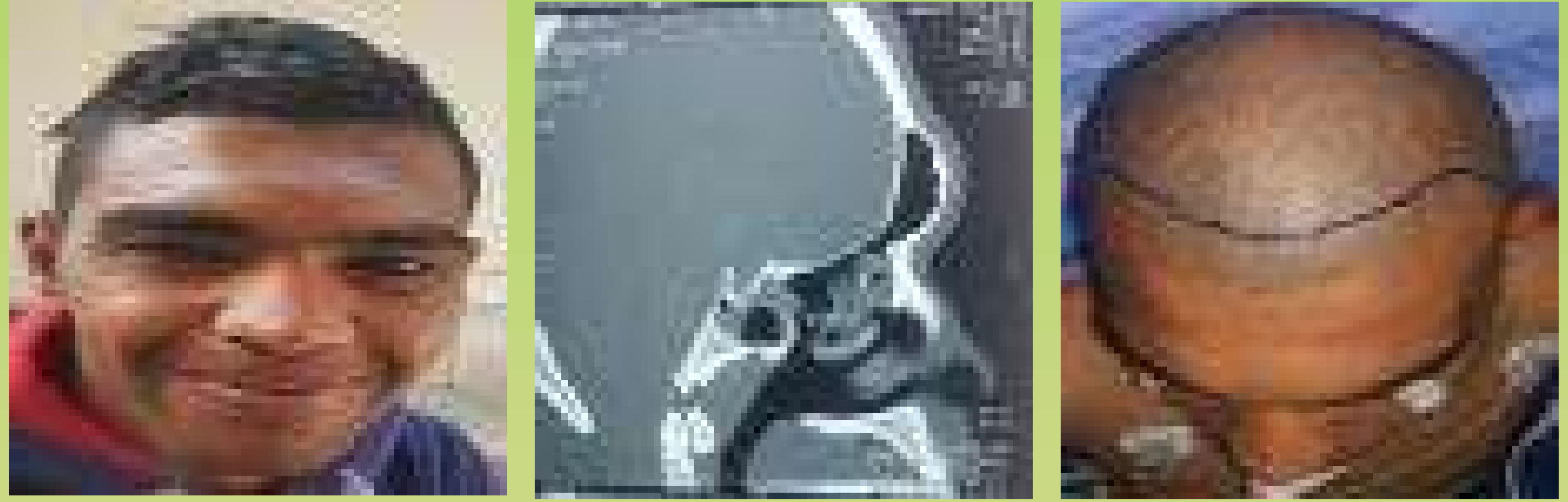15 cas après exentération orbitaire.

10 cas de sinusites frontales.

06 cas pour réparation face interne de la joue.

04 cas recouvrement d'une brèche dure mérienne.

05 cas recouvrement d'une greffe osseuse inerte.

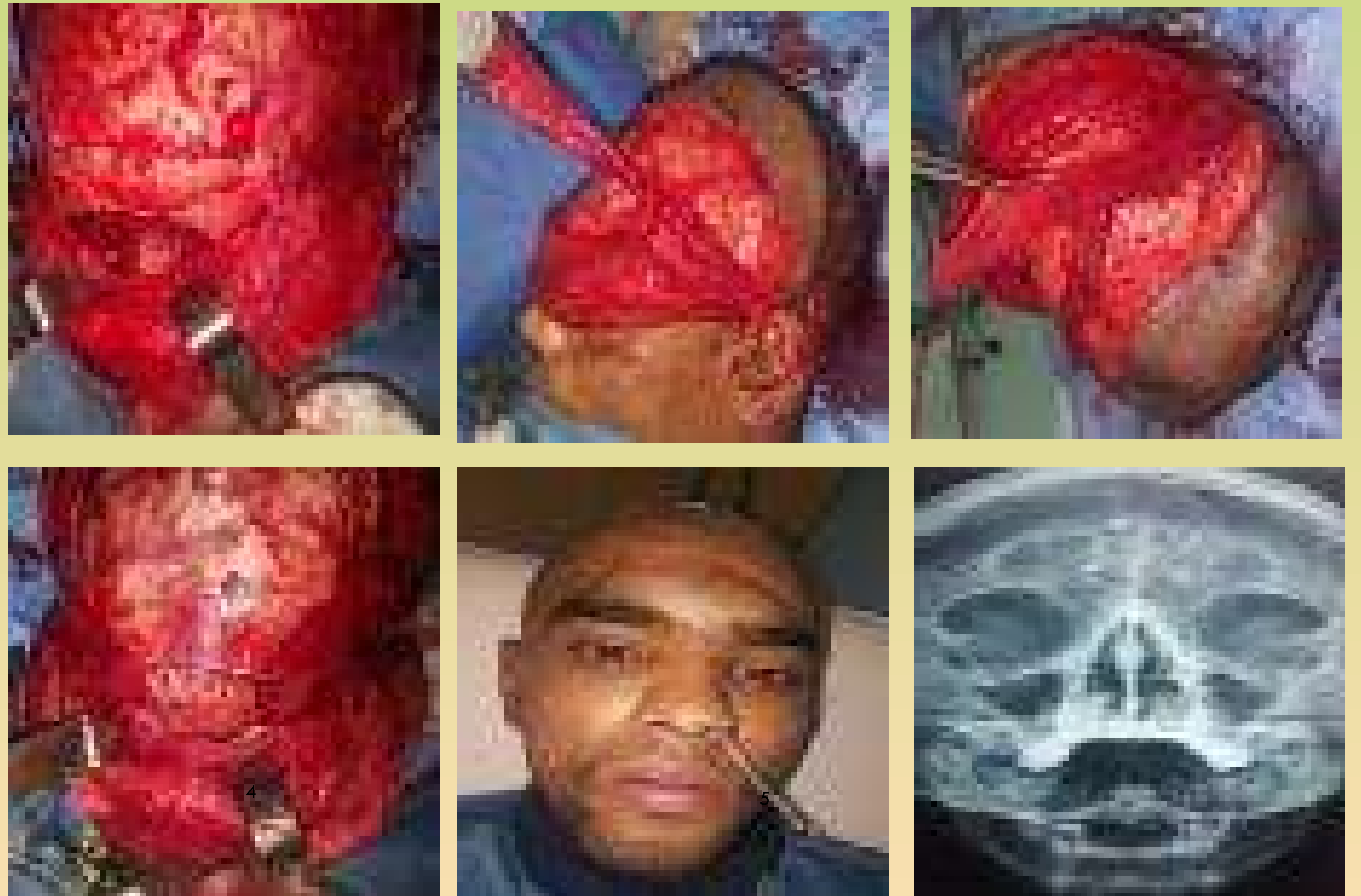

### 1 er cas :

Patient âgé de 25 ans qui une hyperpneumatisation du sinus frontal sur sinusite chronique invalidante.



06 Post-op

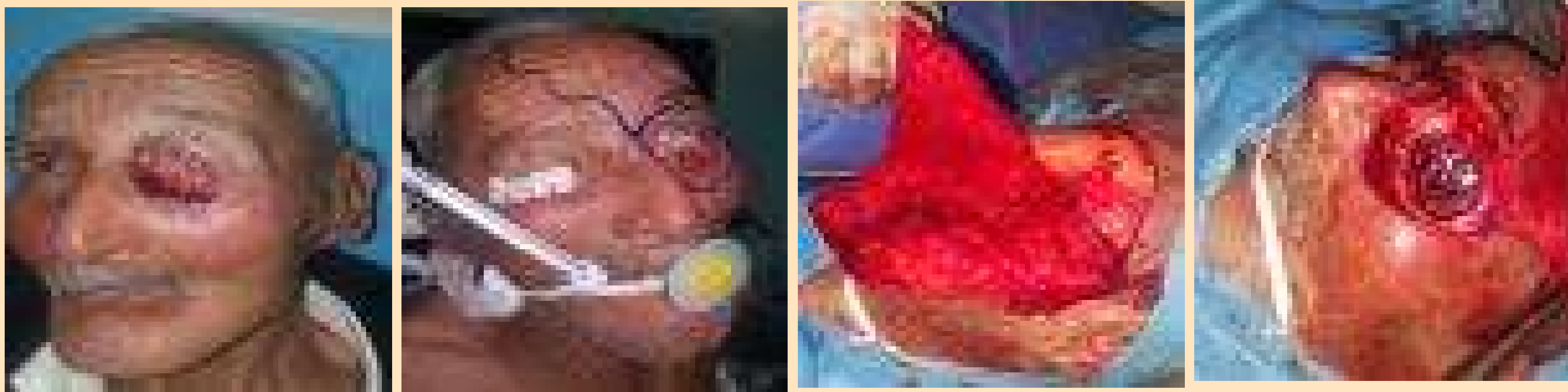

### Résultat:

01 nécrose de lambeau après réhabilitation orbitaire. 02 récurrences de sinusite. 02 nécroses de lambeau lors de réparation FIJ.

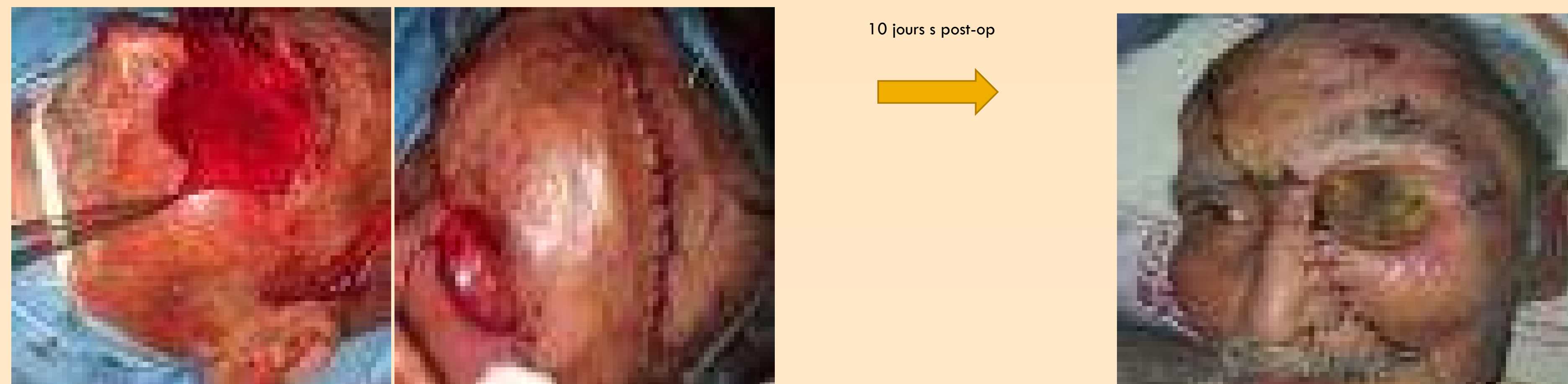
### Discussion :

Le lambeau FTP est utile réhabilitation de l'orbite exentérée car il accélère la cicatrisation 15-20 jours, radiothérapie adjuvant dans les délais. 01 cas de nécrose de lambeau car le tissu a été prélevé et déposé dans une zone irradiée.

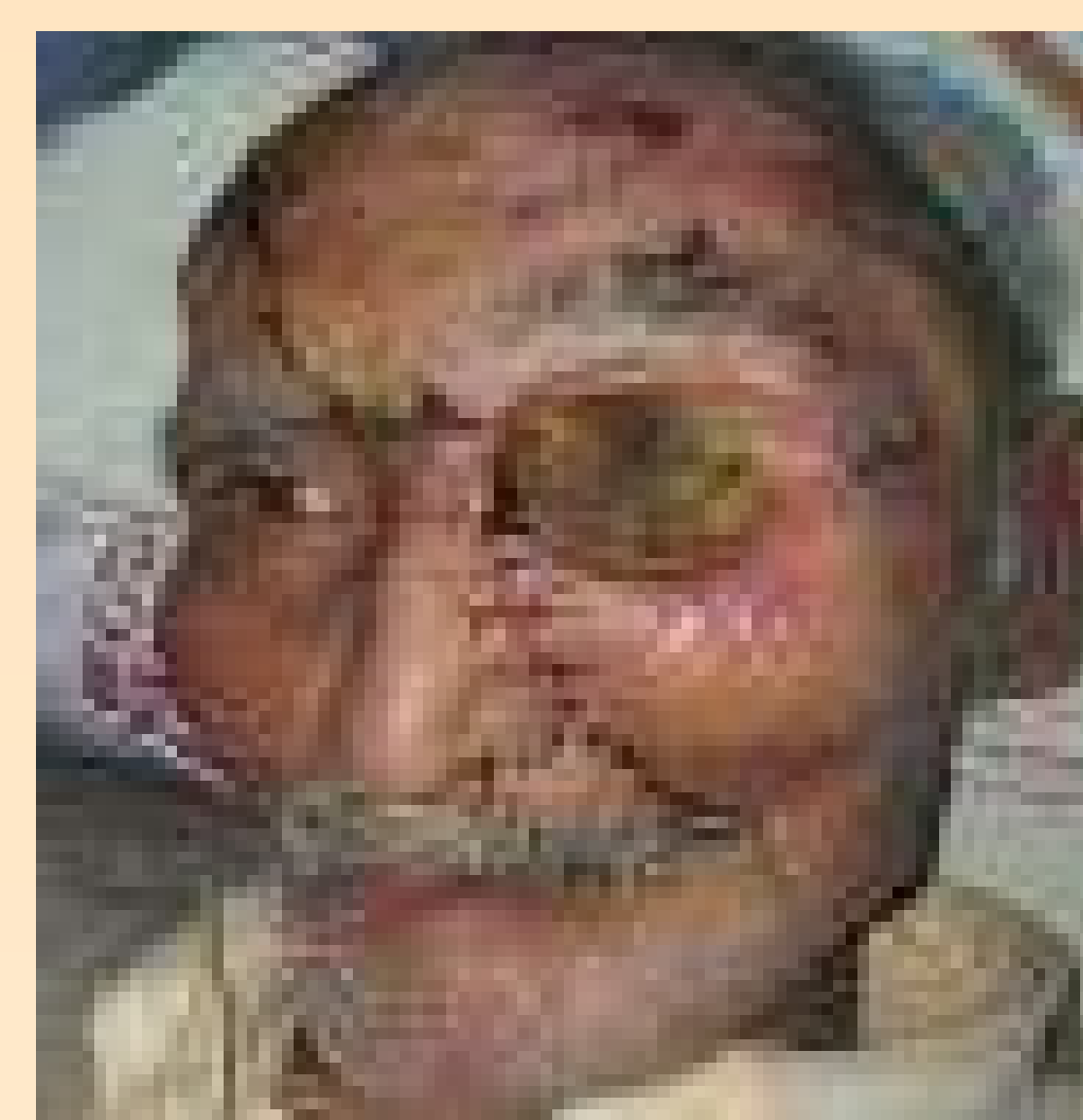

### 2 eme cas :

Patient âgé de 80 ans un carcinome épidermoïde de l'orbite T4N0M0.



10 jours s post-op



Après 21 jours

Pour les sinusites frontales, ce lambeau se comporte comme une néo-muqueuse sinusienne d'excellente qualité. Les 02 récurrences étaient dues au retrait du drain naso-sinusal par le praticien avant les délais de 06 mois. L'utilisation au niveau de la face interne est limitée par la superficie de la PDS et l'obligation d'avoir un support musculaire important car les sécrétions salivaires sont très agressives.

### Biobibliographie:

Lambeau de fascia temporalis. Rev. Chirurgie cranio-maxillo-faciale 2013 . Boudrais et al