



SPIRADENOME ECCRINE: A PROPOS D'UN CAS

ADC. Opango, S. Fawzi, Z. Aziz, M. El Bouihi, N. Mansouri-Hattab

Service de Chirurgie maxillo-faciale et esthétique, CHU Mohammed VI Marrakech. Faculté de Médecine et de Pharmacie Marrakech, Université Cadi Ayyad



Introduction:

Le spiradénome eccrine est l'une des rares tumeurs annexielles à différenciation eccrine. C'est une tumeur bénigne annexielle développée aux dépens de l'épithélium des glandes eccrines cutanées [1]. Le diagnostic est évoqué devant la clinique mais confirmé par l'histologie. Tumeur assez rare, nous avons rencontré un cas chez le sujet âgé.

Observation:

Il s'agit d'un patient de 59ans, sans antécédent particulier, qui présente depuis 5ans, une lésion nodulaire, légèrement douloureuse de l'aile du nez gauche, évoluant lentement. Une biopsie a objectivé un carcinome baso-cellulaire. Le patient a bénéficié d'une exérèse tumorale transfixiante avec marges saines, l'anatomo-pathologie sur pièce opératoire a objectivé un spiradénome eccrine bénin. Une reconstruction a été réalisée secondairement, par lambeau naso-génien pour le plan interne, une greffe de cartilage septal et un lambeau frontal paramédian gauche pour le plan cutané. L'évolution était favorable.

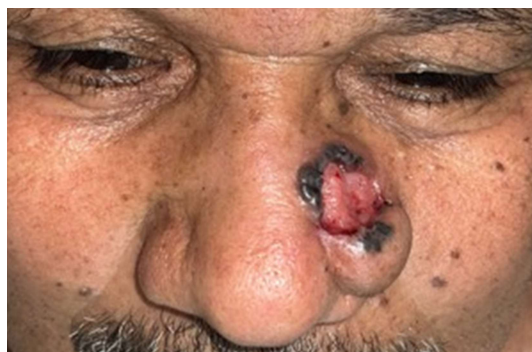


Image 1: Lésion nodulaire ulcérée de l'aile du nez gauche

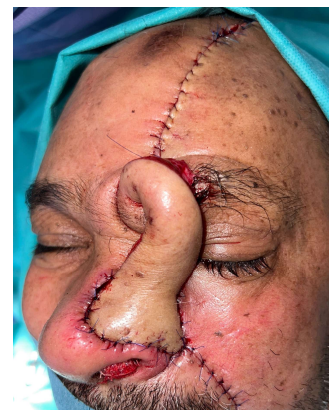

Image 3: Reconstruction d plan externe par lambeau frontal paramédian gauche

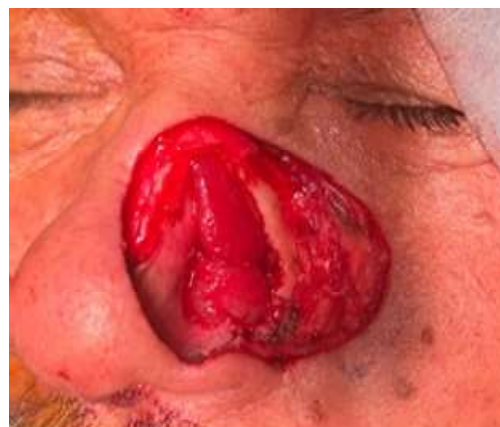

Image 2: Exérèse tumorale

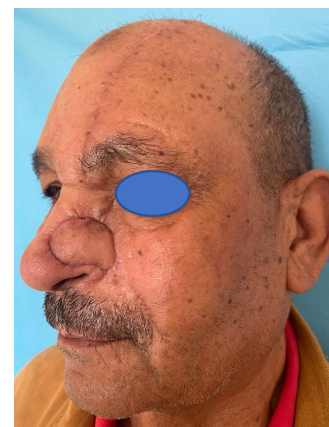


Image 4: Résultat à 1 mois après sevrage du lambeau frontal

Discussion:

Environ 50 cas de spiradénome eccrine ont été rapportés dans la littérature à ce jour [2]. Elle survient principalement chez des adultes jeunes, indépendamment du sexe. Elle est souvent localisée sur le tronc, les extrémités ou la région céphalique. Elle se manifeste sous la forme d'un nodule dermique arrondi ferme et douloureux [3]. Le risque de transformation maligne avec des caractéristiques [4].

Conclusion:

En conclusion, nous rapportons ce cas intéressant d'une pathologie relativement rare : le spiradénome eccrine bénin. Les tumeurs cutanées étant largement dominées par les carcinomes basocellulaire et spinocellulaire, il faut toujours garder à l'esprit la possibilité, bien que peu fréquente, des tumeurs annexielles bénigne et maligne.

Références:

[1] Kersting DW, Helwig EB. Spiradénome eccrine. *AMA Arch Derm* 1956;73:199-227.

[2] Dhua S, Sekhar DR. Un cas rare de spiradénome eccrine - traitement et prise en charge. *Eur J Plast Surg* 2016;39:143-146.

[3] J. Jacquemus, S. Dalle, M. Faure, B. Chouvet, O. Beatrix, B. Balme. Malignant transformation of an eccrine spiradenoma. *J. J. annder*. 2016.09.038.

[4] Braun-Falco M, Bonel H, Ring J, Hein R. Spiradénome linéaire avec transformation maligne focale. *J Eur Acad Dermatol Venereol* 2003;17:308-12.