



REHABILITATION DENTAIRE SUR PERONE LIBRE: QUEL TYPE D'IMPLANT PEUT-ON CHOISIR ? A PROPOS D'UN CAS

W. Elleuch^a (Dr), M. Mohamed Abderrahmane^{*a} (Dr), H. Hablani^a (Dr), M. Dhouib^b (Pr), F. Karray^a (Pr), M. Abdelmoula^a (Pr)

^a Service de chirurgie maxillo-faciale et esthétique de la face - CHU Habib Bourguiba Sfax- Tunisie.

* welenabakar@gmail.com

INTRODUCTION: La mandibulectomie interruptrice a de multiples répercussions morphologiques et fonctionnelles. Pour cela la reconstruction des pertes de substances osseuses mandibulaire par le lambeau péroné libre constitue un des meilleurs choix, il offre la possibilité d'une réhabilitation dentaire et fournit un support prothétique satisfaisant.

BUT DU TRAVAIL:

montrer l'importance de l'utilisation des implants basaux sur le lambeau du péroné libre

56^{ème} Congrès de la Société Française de Stomatologie, Chirurgie Maxillo-Faciale et Chirurgie Orale

du 29/09 au 02/10/2021

Palais des Congrès Besançon

Président : Pr Christophe MEYER

La bio-ingénierie au service de nos spécialités

sfscmfco.fr

Secretariat logistique CMF2021 - AOS
tél : +33 (0)4 96 15 12 57
E-mail : cmf2021@aosccongres.com

Julien Seros, Cyber Woman n°2



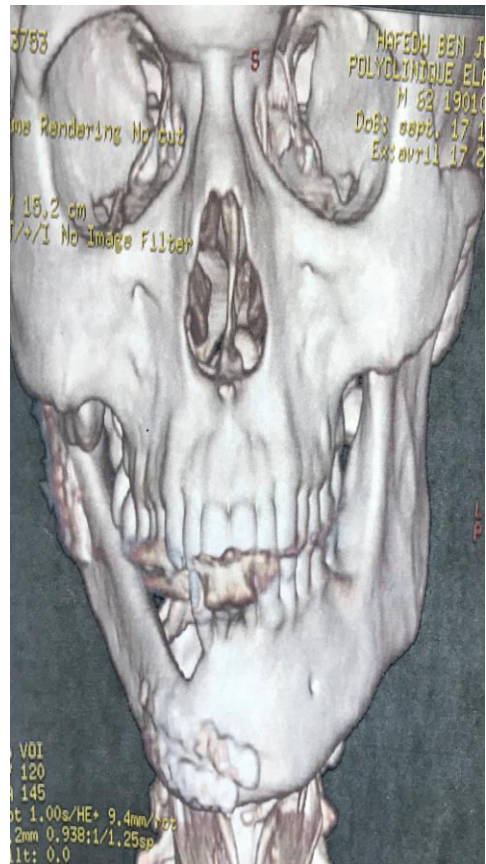
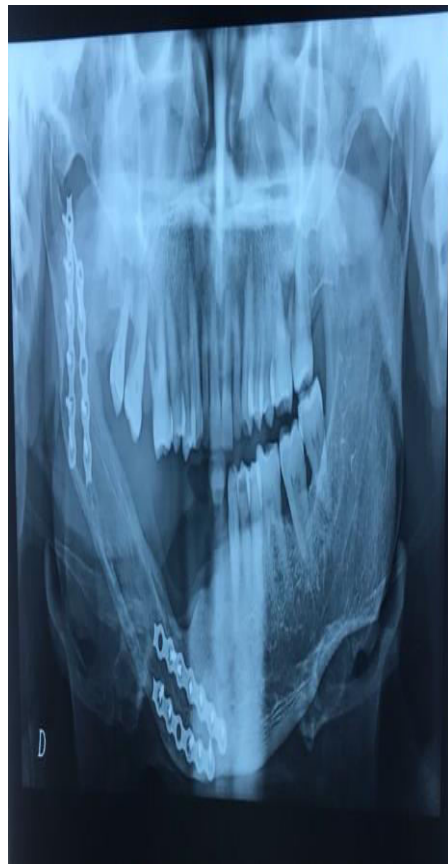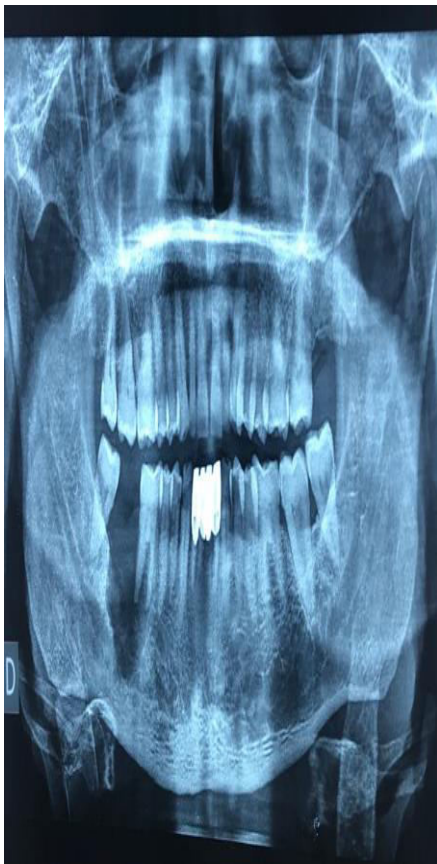REHABILITATION DENTAIRE SUR PERONE LIBRE : QUEL TYPE D'IMPLANT PEUT –ON CHOISIR ? A PROPOS D'UN CAS

W. Elleuch^a (Dr), M. Mohamed Abderrahmane^{*a} (Dr), H. Hablani^a (Dr), M. Dhoub^b (Pr), F. Karray^a (Pr), M. Abdelmoula^a (Pr)

^a Service de chirurgie maxillo-faciale et esthétique de la face - CHU Habib Bourguiba Sfax- Tunisie.

* welenabakar@gmail.com

Matériels et méthodes : Nous rapportons le cas d'un patient âgé de 66 ans qui était opéré pour un carcinome épidermoïde gingivo mandibulaire, il a eu une hémimandibulectomie droite interruptrice et une reconstruction par un lambeau du péroné libre immédiate puis la mise en place six ans plus tard des implants basaux et d'une réhabilitation prothétique, le malade a eu cinq implants : deux sur la symphyse mandibulaire et trois sur le péroné, puis une réhabilitation prothétique sept jours plus tard.



56^{ème} Congrès de la Société Française de Stomatologie, Chirurgie Maxillo-Faciale et Chirurgie Orale

du 29/09 au 02/10/2021

Palais des Congrès Besançon

Président : Pr Christophe MEYER

La bio-ingénierie au service de nos spécialités

sfscmfco.fr

Secrétariat logistique CMF2021 - AOS
Tél : +33 (0)14 96 15 12 57
E-mail : cmf2021@aosccongres.com

Julien Siron, CyberWoman n°2



REHABILITATION DENTAIRE SUR PERONE LIBRE: QUEL TYPE D'IMPLANT PEUT-ON CHOISIR ? A PROPOS D'UN CAS

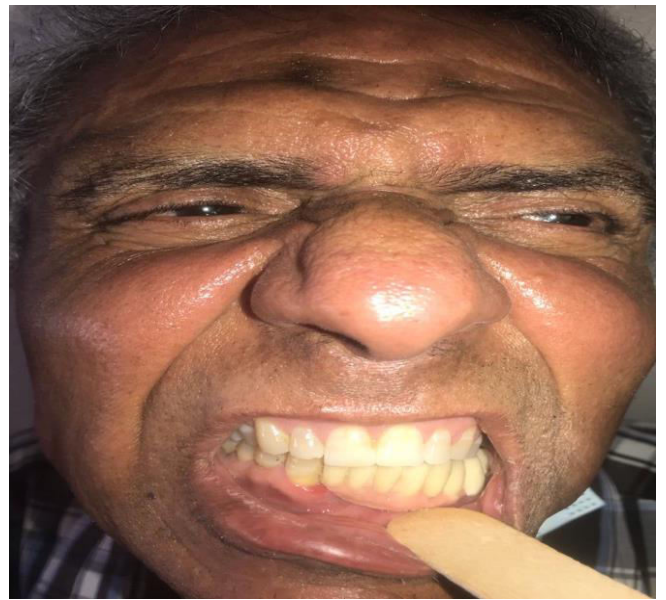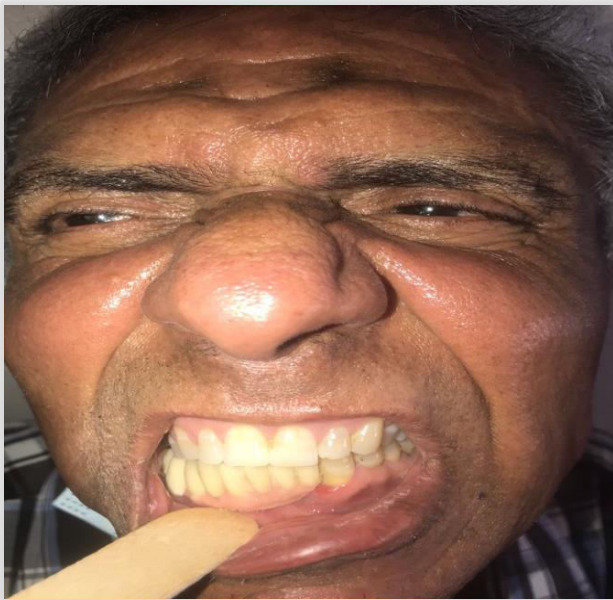W. Elleuch^a (Dr), M. Mohamed Abderrahmane^{*a} (Dr), H. Hablani^a (Dr), M. Dhoub^b (Pr), F. Karray^a (Pr), M. Abdelmoula^a (Pr)

^a Service de chirurgie maxillo-faciale et esthétique de la face - CHU Habib Bourguiba Sfax- Tunisie.

* welenabakar@gmail.com

Résultats: Cette reconstruction ainsi que la mise en place d'une prothèse sur un implant basal a permis de rétablir une morphologie et une fonction de mastication quasi normale chez ce patient.

Discussion : Le choix du type d'implant repose sur plusieurs critères tels que l'épaisseur osseuse, l'état bucco-dentaire, la localisation de l'implant. L'implant basal donne des résultats fonctionnels et morphologiques satisfaisants. Il s'agit d'une technique plus rapide, moins douloureuse, moins traumatisante que les techniques habituelles et peut pallier une insuffisance d'épaisseur de l'os.



56^{ème} Congrès de la Société Française de Stomatologie, Chirurgie Maxillo-Faciale et Chirurgie Orale

du 29/09 au 02/10/2021

Palais des Congrès Besançon

Président : Pr Christophe MEYER

La bio-ingénierie au service de nos spécialités

sfscomfco.fr

Secrétariat Logistique CMF2021 - AOS
tél : +33 (0)14 96 15 12 57
E-mail : cmf2021@aosccongres.com

Julien Sison, Cédric Wimmer - '2